

הרב דב פופר, הרב בנימין דוד ופרופ' שמחה יגל

מעמד עובר בן ארבעים יום לעניין פדיון הבן

ראשי פרקים

- א. הקדמה
- ב. גדר ארבעים יום
- ג. ריקום איברים - רקע הלכתי
- ד. הגדרת ריקום איברים
- ה. הגדרת יום ריקום האיברים
- ו. נפל שיש ספק אם התרקמו איבריו
- ז. האם ניתן להסתמך על בדיקת אולטרה-סאונד
- ח. סיכום



א. הקדמה

"וידבר ה' אל משה לאמור קדש לי כל בכור פטר כל רחם בבני ישראל באדם ובבהמה לי הוא" (שמות יג,ב).

בפסוק זה התורה מצווה על קדושתם של הבכורות. תלתה התורה את מצוות פדיון הבן באם ודווקא בפטר רחם. המשנה (בכורות ח,א) מגדירה מהו פטר רחם:

איזהו בכור לנחלה ואינו בכור לכהן הבא אחר נפלים... וחכמים אומרים: עד שיהא בו מצורת אדם. המפלת סנדל או שליא או שפיר מרוקם, והיוצא מחותך - הבא אחריהם בכור לנחלה ואין בכור לכהן. אי זהו בכור לנחלה ולכהן: המפלת שפיר מלא מים, מלא דם, מלא גנינין. המפלת כמין דגים וחגבים שקצים ורמשים, והמפלת ליום ארבעים - הבא אחריהם בכור לנחלה ולכהן.

ממשנה זו עולה שמצוות פדיון הבן לא נאמרה באישה שילדה את בנה לאחר שהפילה את עובריה בהיריון הקודם. אלא שהלכה זו נאמרה רק כאשר ההפלה בהיריון הקודם הייתה ארבעים יום לאחר תחילת ההיריון.¹

השלב שבו מגיע העובר ליום הארבעים מזמן יצירתו, אינו מספיק על מנת להגדיר את העובר כבעל ישות עצמאית הפוטרת את הרחם. בנוסף לכך אף דרוש שהעובר יהיה במצב שאיבריו מרוקמים (הרמ"א בשו"ע יו"ד שה,כג). מציאות זו, המוגדרת בחז"ל כ"שפיר

1. חשוב להדגיש כי צורת חישוב ההיריון של חז"ל שונה מצורת החישוב של העולם הרפואי, בכך שהרופאים סופרים את שבועות ההיריון מיום קבלת הווסת האחרונה, ואילו חז"ל סופרים את ימי ההיריון מתחילת ההפריה. ההשערה היא כי ההיריון מתחיל כשבועיים לאחר קבלת הווסת ולכן ההבדל בין שני חישובים אלה הוא כשבועיים. לפיכך ארבעים יום של חז"ל הם סביב היום ה-54 של העולם הרפואי, בשבוע השמיני של ההיריון.

מרוקם", הינה מציאות שאינה מוגדרת דייה. חוסר ההגדרה נובע מחוסר בהירות העולה מן הפוסקים השונים בעיקר בקשר לזמן המדויק שבו האיברים נחשבים מרוקמים.

הבהרת ההגדרה של ארבעים יום ושל ריקום איברים לעניין פדיון הבן חשובה לא רק בגלל הפן ההלכתי של הבירור מתי חל חיוב על האב לפדות את בנו, אלא גם בגלל הפן הרגשי. הורים שחוו הפלה בכלל, ובפרט בהיריון הראשון, על פי רוב שומרים את דבר ההפלה בחשאיות. החשאיות קיימת גם בגלל הסיבה הטכנית, שהרי בשלבים אלו ההריון עדיין אינו ניכר לסביבה, אך גם בגלל נורמות חברתיות הגורמות לבני הזוג להסתיר את דבר ההפלה. ההלכה שאין פודים בן שנולד לאחר הפלה מאיימת להסיר את מעטה החשאיות, שהרי לאחר לידת הבן ישאלו כל בני המשפחה מדוע אין עורכים פדיון הבן. חשיפה זו עלולה לגרום לאי נעימות להורים. כמו כן, כפי שנראה בהמשך, ישנם מקרים שבהם הפסיקה ההלכתית הינה לפדות את הבן בלי ברכה, וגם מציאות זו גורמת להרמת גבה בקרב האורחים בטקס פדיון הבן, וגורמת להורים אי נעימות.

נתחיל אפוא מן הדין הפשוט: אישה שהפילה בתוך ארבעים יום, לכל הדעות נחשב עובר זה בוודאות כנפל שלא היה בו ריקום איברים, ולפיכך הבא אחריו חייב בפדיון הבן. ולאידך גיסא, אישה שהפילה אחרי שכבר הוכר עובריה, היינו אחרי שלושה חודשי היריון, לכל הדעות עובר זה נחשב כנפל שהיה בו ריקום איברים, והבא אחריו פטור מפדיון.

אך בין השלבים הללו, שאז מתרחשות רוב ההפלות, יש מבוכה רבה בין הפוסקים, שמחמתה הפסיקה כיום בחלק גדול מן המקרים לפדות את הבן בלי ברכה. מסיבות אלו ישנה חשיבות רבה לברר את הדין ואת ההגדרה המדויקת של הנפל הפוטר מפדיון הבן, וזאת על מנת לצמצם את מקרי הספק.

במאמר זה ננסה להגדיר את השלב שבו מתרקמים איבריו של העובר. על מנת לענות על שאלה זו יש לברר מספר דברים:

אילו איברים צריכים להתרקם על מנת להיחשב ריקום איברים?

באיזה יום מזמן ההפריה מתרחש השלב של ריקום איברים?

האם ניתן להסתמך על בדיקת אולטרה סאונד כמדד אמין וקובע לריקום איברים?

ב. גדר ארבעים יום

במקורות מצינו מספר מקומות המתייחסים לעובר כאל ישות בעלת מעמד רק לאחר יום הארבעים. יום הארבעים נמנה מזמן הבעילה הראשונה שלאחר הטבילה.²

לעניין יצירת הוולד נאמר (בכורות כא, ב):

אמר רב חסדא: הרי אמרו יצירת הוולד באשה - ארבעים יום.

ולעניין יצירת הנשמה נאמר (מנחות צט, ב):

ר' יוחנן ור' אלעזר דאמרי תרוייהו: תורה ניתנה בארבעים ונשמה נוצרה בארבעים, כל המשמר תורתו נשמתו משתמרת, וכל שאינו משמר את התורה אין נשמתו משתמרת.

ומסביר רש"י שם: צורת הוולד לארבעים יום.

2. הנחה זו עולה מתוך דברי הגמרא (נדה כב, ב): "הא בר ארבעין וחד יומא, וחשיב מימא דאזלא לטבילה עד ההוא יומא ולא הוה אלא ארבעין יומין".

החשיבות במעמד העובר מהווה נפקא מינה הלכתית לדינים שונים כגון היתר הפסקת היריון, פדיון הבן וטומאת לידה.

מן המקורות הללו עולה שעובר עד יום הארבעים ליצירתו, אף על פי שענינו רואות באמצעות בדיקת אולטרה-סאונד שלבו פועם,³ אינו נחשב כבעל חיות ממשית אלא כמיא בעלמא.⁴

החלוקה בין לפני יום הארבעים לבין אחר יום הארבעים נובעת מכך שביום הארבעים מתחיל להיווצר צורה של עובר בן אנוש, והצורה היא עיקר התפתחותו, והיא הנותנת לו מעמד של אדם. כפי שנראה לקמן, הנחה זו אכן מתאימה לתמונות שאנו מקבלים באולטרה-סאונד, שבהן נראים העוברים בתחילה כמו דגיגונים קטנים, ורק לאחר ארבעים יום הם מקבלים צורה של אדם.

ג. ריקום איברים - רקע הלכתי

בהגדרתו של פטר רחם לעניין פדיון הבן נאמר במשנה (בכורות ח, א):

איזהו בכור לנחלה ואינו בכור לכהן... המפלת כמין בהמה חיה ועוף - דברי רבי מאיר, וחכמים אומרים: עד שיהא בו מצורת אדם. המפלת סנדל או שליא או שפיר מרוקם, והיוצא מחותך - הבא אחריהם בכור לנחלה ואין בכור לכהן.

ובהמשך דברי המשנה שם:

אי זהו בכור לנחלה ולכהן: המפלת שפיר מלא מים, מלא דם, מלא גנינין. המפלת כמין דגים וחגבים שקצים ורמשים, והמפלת ליום ארבעים - הבא אחריהם בכור לנחלה ולכהן.

המשנה מלמדת שלא כל עובר שנפל נחשב כפטר רחם לאמו, אלא רק כאשר היה בו ממשות וצורת אדם. אך אם הפילה האם עובר מלא מים או דם, אינו נחשב כפטר רחם לאמו. דבר זה עולה בפירוש מדברי חכמים במשנה, שהלכה כמותם, שכתבו: "עד שיהא בו צורת אדם". ונראה שהמשנה ממשיכה ומסבירה את דברי חכמים ונותנת הגדרה לעובר שיש בו צורת אדם: "המפלת סנדל או שליא או שפיר מרוקם" - עובר שנפל במצב כזה בוודאי שהייתה בו צורת אדם, ולכך הבא אחריו פטור מפדיון הבן.

ביאור זה עולה מפירוש רש"י⁵ במסכת בכורות שביאר את דברי המשנה: "סנדל - שאין לו צורת פנים". "שליה - שאין שליה בלא ולד". "שפיר - עור ממש של ולד ומפרש ליה במסכת נידה מהו ריקומו של עובר". וכוונת רש"י לברייתא במסכת נידה המובאת

3. אנו מצפים לראות דופק בעובר החל מן השבוע ה-7 של ההיריון (שבוע 5 להתעברות). היריון שלא נצפה בו דופק בשבוע זה, על פי רוב אינו תקין. Goldstein, I., Zimmer, E. A., Tamir, A., Peretz, B. A., & Paldi, E. (1991). Evaluation of normal gestational sac growth: appearance of embryonic heartbeat and embryo body movements using the transvaginal technique. *Obstetrics & Gynecology*, 77(6), 885-888.

4. חשוב לציין כי על אף מעמדו ההלכתי של העובר, המקבל תוקף רק לאחר ארבעים יום, נקטו הפוסקים שיש איסור להפילו כבר קודם ארבעים יום. בפוסקים הביאו נימוקים שונים לכך: איסור רצח (אגרות-משה חו"מ ח"ב סי' ס"ט), איסור סתירת בניינו של הקב"ה (זוהר שמות ג, ב), איסור השחתת זרע (שו"ת חוות-יאיר סי' לא), איסור חבלה באם (שו"ת מהרי"ט ח"א סי' צז) או חובת הצלה של עובר שיש בו פוטנציאל חיים (הרב בקשי דורות, תחומין טו), ראה עוד בהרחבה ביאניקלופדיה הלכתית רפואית ערך "הפלה", ד.ד. יש לציין שבהיריון שבו התקבלה פסיקה המתירה את הפסקת ההיריון, בוודאי יש להעדיף את הפסקת ההיריון לפני יום הארבעים.

5. וכן ברש"י בברכות ד, א ד"ה ובשליה, שכתב שסנדל, שליה או שפיר מרוקם מעידים על צורת אדם.

לקמן (נידה כה, א): "איזהו שפיר מרוקס? אבא שאול אומר: תחלת ברייתו מראשו ושתי עיניו כשתי טיפין של זבוב. תני רבי חייא: מרוחקין זה מזה. שני חוטמין - כשתי טיפים של זבוב. תני רבי חייא: ומקורבין זה לזה. ופיו מתוח כחוט השערה, וגויתו כעדשה". המכנה המשותף בין סנדל, שפיר ושליה הינו בכך שבכולם הדגיש רש"י את צורת העובר.

דין זה נפסק בשלחן ערוך (יו"ד שה, כג):

המפלת כמין בהמה חיה או עוף... או סנדל או שליה או שפיר מרוקס... אחר כל אחד מאילו אינו פטר רחם... המפלת שפיר מלא דם או מלא מים או מלא גוונים והמפלת ליום הארבעים הנולד אחר כל אילו, בכור לפדיון.

וכתב על כך הרמ"א:

וכל זמן שאין אבריו מרוקמים אין פוטר הבא אחריו ואפילו בזמן הזה סומכין על זה.

מדברי הפוסקים עולה שאין כוונת הרמ"א לחלוק על דברי המחבר, אלא כוונתו להוסיף על דברי המחבר שכתב: "והמפלת ליום הארבעים, הנולד אחר כל אלו בכור לפדיון", ולכאורה מדויק מדברי המחבר שהמפלת ליום הארבעים ואחד, הנולד אחר אותו הנפל אינו בכור לפדיון. ועל זה כתב הרמ"א שכלל זה נכון בתנאי שהעובר שנפל הגיע למצב של שפיר מרוקס, כלומר שאיבריו של הנפל מרוקמים.⁶

העולה מכל הדברים, שלעניין פדיון הבן עובר שנפל אחר היום הארבעים אינו פוטר את הבא אחריו, אם עדיין לא נתרקמו איבריו של הנפל.

ד. הגדרת ריקום איברים

מהו שלב ריקום האיברים? הגדרה מדויקת של האיברים שצריכים להתרקם מבוארת בדברי הגמרא במסכת נידה (כה, א), שבה אנו מוצאים התייחסות מפורשת לאיברים הספציפיים העונים לשלב של שפיר מרוקס:

תנו רבנן, איזהו שפיר מרוקס? אבא שאול אומר: תחילת ברייתו מראשו ושתי עיניו כשתי טיפין של זבוב. תני רבי חייא: מרוחקין זה מזה. שני חוטמין - כשתי טיפים של זבוב. תני רבי חייא: ומקורבין זה לזה. ופיו מתוח כחוט השערה, וגויתו כעדשה, ואם הייתה נקבה - נדונה כשעורה לארכה. וחתוך ידים ורגלים אין לו, ועליו מפורש בקבלה (איוב י) הלא כחלב תתיכני וכגבינה תקפיאני עור ובשר תלבישני ועצמות וגידים תסוככני חיים וחסד עשית עמדי ופקודתך שמרה רוחי.

יש לציין שבתחילה הגמרא נותנת תיאור של שפיר מרוקס הכולל רק ראש, עיניים המרוחקות זו מזו, אף שחוטמיו קרובים זה לזה, פה שקוטרו כחוט השערה וגוף שגודלו כעדשה ביחס לראש. אך בפסוק שהביאה הגמרא מספר איוב כאסמכתא להגדרת הגמרא, מצינו בנוסף לעור, בשר וגידים, גם היווצרות של עצמות.

וכך גם משמע מדברי התוספות (נידה שם ד"ה עור ובשר) שנתנו דגש גם על העצם:

ברישא עור ובשר והדר עצמות וגידים ובתחיית המתים דיחזקאל איפכא גידין והדר בשר ומפרש במדרש למה הדבר דומה לאדם שפושט וחוזר ולובש מה

6. עין שו"ת חיים-שאל ח"ב סי' יז; יביע-אומר יו"ד ח"ו סי' כו. וכן נראה מתוך כל דברי הפוסקים הדנים בשאלת פדיון הבן לאחר הפלה שתלו את הדבר בריקום איברים ולא ביום הארבעים.

שפושט ראשון לובש אחרון אבל בתחלת בריית הולד עור ובשר תחלה ואח"כ עצמות וגידין.

וכך גם כתב במפורש בשו"ת נודע-ביהודה (מהדו"ת יו"ד סי' קפח):

הרי אחר שנעשה הוולד כחתיכת בשר אח"כ ילובש בעצמות וגידין וזו היא רקימת אברים.⁷

מדברי הגמרא מבואר, כי להגדרת הוולד כבעל צורה צריך עיניים, אף, פה וגווייה, אך אין צורך בהיווצרות ידיים ורגליים, ובלשון הגמרא, "חיתוך ידיים ורגליים". מדברי התוספות משמע שיש צורך גם בהיווצרות העצמות. אך עדיין יש צורך לברר מבחינה מציאותית באיזה יום מתחילת ההיריון העובר מגיע לשלב זה.

ה. הגדרת יום ריקום האיברים

בבואנו לנסות להגדיר את השלב של ריקום האיברים במציאות הרפואית, ראשית יש לתת סקירה קצרה אודות שלבי התפתחותו של העובר.

משעת יצירתו של העובר ועד הולדתו עוברים בדרך כלל כתשעה חודשים. במהלך חודשים אלו מתפתח העובר ברחם האישה, עד אשר הוא כשיר לצאת לאוויר העולם. עיקר התפתחותו של התינוק נעשית בשבועות הראשונים ליצירתו, ושלב זה נקרא שלב האמברי. לאחר תקופה זו איבריו של העובר מושלמים, אלא שעל מנת לשרוד בעולם דרושים לעובר מספר חודשים נוספים שבמהלכם איבריו ממשיכים לגדול ולהתפתח.

במשך הדורות כתבו חלק גדול מהפוסקים, שכיוון שיום הארבעים אינו מספיק על מנת לפטור את הרחם, כל עוד אין הוכחה על המציאות של 'ריקום איברים' או על מציאות של 'הוכר עובר', שזה שלב מתקדם בהיריון, אין הולד אחר הנפל נפטר מפדיון הבן.⁸

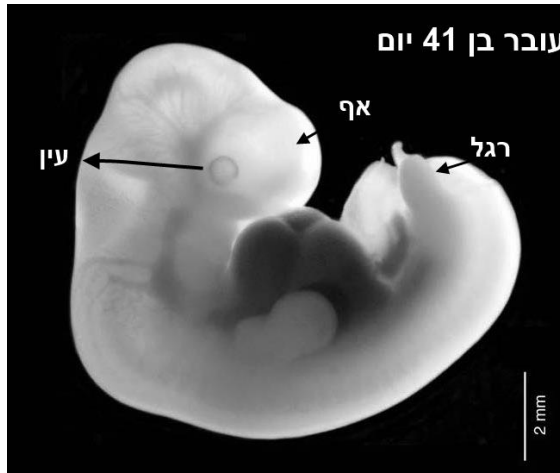
הנהגה זו נבעה כתוצאה מחוסר יכולת לאמוד את הזמן המדויק שבו איבריו של העובר מתרקמים. אך בעידן המודרני ניתן לראות בתמונות אולטרה-סאונד שהזמן של "שפיר" חופף כמעט לגמרי לשיעור הזמן של ארבעים יום. אם אכן ניתן לסמוך על בדיקות האולטרה-סאונד, נוכל לומר כי אם יש ידיעה על כך שההיריון התפתח בצורה בריאה, ניתן להוכיח מהתמונות הבאות כי כבר ביום ה-44 ואולי אף קודם לכן, איבריו של עובר שהתפתח בצורה תקינה מרוקמים.

בתמונה מספר 1 (בעמוד הבא) אנו רואים עובר בן 41 יום משעת יצירתו (השבוע השמיני לווסת).⁹

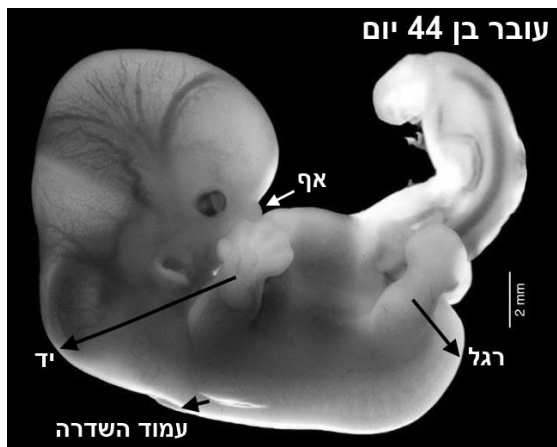7. אף שאין הרבה מחקרים אודות איבריו של העובר בתקופה זו של ההיריון, וזאת מכיוון שאין לזה חשיבות רפואית, העצם הראשונה הנבראת בעובר היא חוט השדרה. משערים שעצם זה נוצרת בעובר בסביבות השבוע השמיני (מהווסת) כלומר בסביבות יום הארבעים מיצירת העובר. במילים אחרות, אין הבדל מהותי בין היווצרות הראש להיווצרות העצם, ובכל מקרה ריקום האיברים מתרחש באותו הזמן.

8. זמן 'הוכר עובר' הוא שלושה חודשים אחר תחילת ההיריון. דבר זה נלמד מהפוסקים שנאמרו אצל יהודה ותמר: "ויהי כמשלש חודשים ויוגד ליהודה לאמור זנתה תמר כלתך וגם הנה הרה לזנונים". שיעור זמן זה מופיע אצל הנודע-ביהודה תנינא יו"ד סי' קפח, חתם-סופר יו"ד סי' רצט ומהר"ם שיי"ק יו"ד סי' שה. ראה בהרחבה בספר 'אוצר פדיון הבן' פרק א, יג-ט.

9. התמונות נלקחו מאתר: <http://embryo.soad.umich.edu>. התמונות הינן פרי שיתוף פעולה עם המכון הלאומי לבריאות הילד והתפתחות האדם (NICHD). מטרתן הינה לתת תמונות תלת ממדיות של העובר, המבוססות



תמונה זו מתאימה לדברי הגמרא בנידה כה. ואכן ניתן לראות בתמונה כי גוף העובר אמנם עדיין דומה יותר לדגיגון או לראשן ופחות דומה לאדם, אך בהחלט מתחיל לקבל תבנית וצורה. ניתן לראות גם את עיניו של העובר אשר מרוחקות זו מזו לגמרי. בתמונה זו חוטמו של העובר אינו נראה אך ניתן להבחין בבירור בבליטה אחידה באזור האף. גם פיו של העובר אינו נראה בתמונה זו. ניתן לראות כי לעובר יש התחלה של היווצרות של הידיים והרגליים, אך בוודאי אין עדיין חיתוך של הידיים והרגליים.¹⁰



בתמונה מספר 2 אנו רואים עובר בן 44 יום משעת יצירתו (השבוע התשיעי לווסת).

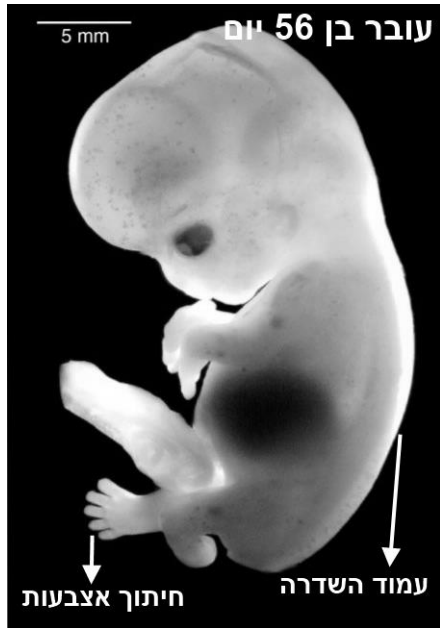בעובר זה, בשונה מהעובר שבתמונה מהיום ה-41, אפשר כבר להבחין בתחית התמונה בהיווצרות העצם של עמוד השדרה. החוטם מתחיל לקבל צורה. כמו כן ניתן לראות שאמנם אין לעובר חיתוך אצבעות אך בהחלט ניתן להבחין בחיתוך הידיים והרגליים. מציאות זו באופן ודאי מתאימה לדברי הגמרא במסכת נידה אף לדעת התוספות ולדעת הנודע-ביהודה שנתנו דגש על היווצרות העצם.

בתמונה מספר 3 (בעמוד הבא) אנו רואים עובר בן 56 יום משעת היצירה (השבוע העשירי לווסת).

העובר גדל באופן ניכר בהשוואה ליום ה-44, וללא ספק כבר יש לו צורת אדם. העיניים ממשיכות להתקרב אחת לשנייה, עצם עמוד השדרה התארכה, וניתן לומר כי יש לפניו פנים כשל אדם. השינוי הבולט נמצא בידיו וברגליו של העובר שניתן לראותן

על תהודה מגנטית. האוסף של התמונות נועד לשרת סטודנטים, חוקרים, רופאים ואת הציבור הרחב המעוניין ללמוד וללמד את ההתפתחות האנושית.

10. דברי תורה אינם צריכים חיזוק, אך אין מזרזים אלא למזרזים, ואין ספק שתמונה זו משקפת את דברי הגמרא על מצב העובר ביום הארבעים, ומיותר לציין שדברי הגמרא לא התבססו על מיקרוסקופ כזה או אחר.



בבירור כולל חיתוך אצבעות הידיים ורגליים. מציאות זו לכל השיטות ללא יוצא מן הכלל כבר מגדירה את העובר כבעל צורה.¹¹

על פי תמונות אלו ניתן להסיק שריקום האיברים מתרחש אצל העובר לאחר היום הארבעים, אך בוודאי לא אחרי היום ה-45. לכן נראה שאפשר להסיק שאישה היודעת, על פי בדיקת אולטרה-סאונד, שהעובר התפתח בצורה הרגילה ביום ה-44, ובבואה לבדיקה נוספת לאחר מספר ימים אובחן כי העובר הפסיק להתפתח, הרי עובר זה פטר את רחמה, והבא אחריו פטור מפדיון הבן.¹²

ו. נפל שיש ספק אם התרקמו איבריו

כל ההנחות המובאות לעיל מהוות ראייה אך ורק בתנאי שהייתה ידיעה על התפתחות תקינה של ההיריון, וזאת על ידי בדיקת אולטרה-סאונד סמוך ליום הארבעים, שבה נצפה עובר עם דופק שנראה מתפתח כראוי.

הנחות אלו לוקות בחסר לפי חלק מן הפוסקים, כיוון שכפי שנראה בהמשך, יש מהפוסקים שאינם סומכים על בדיקת האולטרה-סאונד, ולשיטתם כל הפלה לאחר ארבעים יום עדיין משאירה אותנו בספק אודות ריקום האיברים. בנוסף לכך, במקרה שבו אין ידיעה על התפתחות תקינה, כגון שהתרחשה הפלה עצמונית ולא נעשתה בדיקת אולטרה-סאונד בכלל, אפשר שההפלה נבעה מחוסר התפתחות שנבע מחוסר תקינות כרומוזומאלית של העובר, או מהיריון שהשתרש אך מסיבה כזו או אחרת הפסיק להתפתח. באופן זה גם אם ההפלה הייתה בשלב מאוחר יותר, לדוגמה ביום השישים, עדיין יש להסתפק שמא העובר נפל מחוסר התפתחות, ועדיין לא הגיע למצב שאיבריו התרקמו, ולכן אין פוטר את הרחם.

ספק זה הינו מצוי מאוד, כיוון שברוב המקרים האולטרה-סאונד הראשון נעשה לאחר איחור בקבלת הווסת, בסביבות השבוע השישי, שהוא סביב היום השלושים ליצירת העובר. בשלב זה מצוי מאוד שהרופא יראה שק היריון, אך עדיין לא נצפה דופק, ואף אם נצפה דופק, עדיין שלב זה נחשב כמקדם מאוד ביחס ליום הארבעים. והנה כאשר החלה הפלה ספונטנית כשבועיים לאחר מכן, בשבוע השמיני לאחר יום ה-44, אין

11. חשוב להדגיש כי בשלב זה של ההתפתחות העוברית פער הגדילה בין העוברים אינו עולה על שלושה ימים.
12. בספר 'אוצר פדיון הבן', פרק א הערה ו הביא המחבר (הרב יוסף וייסברג) בשמו של הרש"ז אורבך שרופאים אמרו לו שעד שישים יום אין ריקום איברים בעובר. ואמר על כך הרש"ז שאנו אין לנו אלא דברי חכמים שארבעים יום זהו הזמן הקובע. ונראה לי שאידי ואידי חד הוא. אלא שהרופאים כדרכם דיברו על שישים יום מזמן הווסת האחרונה, ואילו חז"ל דיברו על ארבעים יום מזמן ההתעברות. אם נחשב את ההפרש בין הזמנים הללו, דהיינו את 14 הימים שמזמן הווסת ועד לטבילה נקבל 46 יום. זמן זה כמובן כבר ממש קרוב למציאות שאנו רואים בתמונות ושחז"ל דיברו אודותיה.

לנו אפשרות לדעת מה מצב העובר בזמן ההפלה וממה נבעה ההפלה. חשוב לציין שרוב ההפלות מאופיינות בחוסר התפתחות של העובר.

במצואות הלכתית שונה נחלקו המהרי"ק והחכם-צבי. אבל ללא ספק מחלוקתם משליכה גם על הנידון שבו אנו עוסקים. מחלוקתם לגבי נפל שבדקו אותו לאחר ההפלה, ויש ספק אם נמצא בו ריקום איברים.

דעת המהרי"ק (שורש קמג) וכך נפסק ברמ"א (יו"ד שה, כג) שהיות ויש לנו בפדיון הבן חזקת חיוב שלא נפטר רחמה של האם, ובנוסף יש לנו חזקה על העובר שלא נטרקמו איבריו, חיוב פדיון הבן עומד בתוקפו. ואמנם לעניין טומאת לידה אנו מחמירים לראותו כוולד, כיוון שמדובר באיסור כרת, אך בוודאי שלא נקל עקב כך לעניין פדיון הבן.

החכם-צבי (סי' קד) חלק עליו, וטעמו: שהרי כנגד דברי המהרי"ק שיש חזקה שאיבריו של העובר עדיין לא התרקמו, קיים רוב - רוב ההריונות מתפתחים באופן תקין, ובלשון הגמרא "רוב נשים יולדות ולד מעליא". והרי כלל הוא שרוב וחזקה - רוב עדיף ולכן לדעתו במקרה שבו יש ספק, אנו תולים שהעובר התפתח והגיע למצב של ריקום איברים.

הפוסקים לא הכריעו במחלוקת זו. בשו"ת שאלת-יעביץ (ח"א סי' מט) נטה לדברי המהרי"ק, וכתב שבמקרה של ספק ריקום איברים יש לפדות את הבא אחריו, אך בלי ברכה. אך סיים שיש להתיישב בדבר, ואם יבוא לידו שוב, אולי יורה לפדות אפילו בברכה.

בשו"ת חתם-סופר (יו"ד סי' רצט) נטה לחשוש לדברי החכם-צבי, והעלה להלכה שאם לא בדקו את העובר ועבר שיעור שיש לחשוש לריקום איברים מעיקר הדין אין צורך לעשות פדיון הבן. אך אם רוצה לצאת ידי חובת כל הספקות, יפדה את בנו בלי ברכה וייתן לכהן את הסלעים במתנה על מנת להחזיר.

המסקנה העולה מתוך הדברים: בכל הפלה לאחר היום ה-44¹³ נראה שיש לומר כך:

א. אם יש ידיעה שההפלה הייתה מחוסר התפתחות של העובר, אזי גם אם ההפלה הייתה בשלבים מאוחרים יש לעשות פדיון הבן בברכה.

ב. אם יש ידיעה על התפתחות תקינה של העובר אחר יום הארבעים, אזי אם ההפלה הייתה לאחר יום ה-44 יש להניח שכבר היה ריקום איברים, ואין לפדות את הבא אחריו.

ג. אם אין ידיעה על התפתחות העובר בסמיכות ליום ה-44 ועדיין לא הוכר עוברו, אזי מספק יש לעשות פדיון הבן בלי ברכה.

ז. האם ניתן להסתמך על בדיקת אולטרה-סאונד

בזמננו שאפשר לברר את מצבו של העובר ברחם אמו על ידי מכשיר האולטרה-סאונד, ולבדוק אם יש ריקום איברים, יש מן הפוסקים¹⁴ שנקטו שאפשר לסמוך על בדיקה זו ולקבוע את מצב העובר בזמן שבו הפסיקה התפתחותו, ועל פי זה לפטור את

13. יום ה-44 אינו תאריך ברור וייתכן שריקום האיברים מתרחש אף קודם לכן. אך מהתמונות ניתן לקבוע שביום ה-44 אין מקום להסתפק ובוודאי יש ריקום איברים.

14. הרב שלמה זלמן אוירבך, הובאו דבריו בספר 'אוצר פדיון הבן' פרק א סעיף יט; הרב שמואל הלוי וואזנר, הובאו דבריו בשיעורי שבט הלוי' קצד, ב, וכתב שם שיש חילוק בין גיל העובר לעניין טומאת לידה שאין סומכים על בדיקת אולטרה-סאונד לבין ריקום איברים לעניין פדיון הבן שסומכים על בדיקה זו. ומכל מקום כתב שצריך שתי בדיקות על מנת לקבוע נתון זה; הרב דב ליאור במענה לשאלת מכון פוע"ה; הרב נחום אליעזר רבינוביץ', הובאו דבריו בתחומין ל; הרב שלמה דיכובסקי במענה לשאלת מכון פוע"ה.

הבא אחריו מפדיון. וכן להפך, אם בבדיקה הדגים הרופא שק הריון ריק, או שק עם עובר שאינו מפותח, אף אם הפילה לאחר ארבעים יום, פודים את הבא אחריו בברכה. יש מן הפוסקים שנקטו שגם בזמננו אין אנו בקיאים בריקום איברים ואין לסמוך על בדיקת האולטרה-סאונד.¹⁵ לפי זה גם בהיריון שהסתיים לאחר היום ה-44 ונצפתה באולטרה-סאונד התפתחות תקינה וריקום איברים, אין להקל ולפטור את הבא אחריו מפדיון הבן אלא יש לפדות את הבן בלי ברכה.

עקב כך חשוב מאוד במקרה שעובר הפסיק להתפתח בהיריון ראשון, החל מהשבוע השמיני, לברר בבדיקת אולטרה-סאונד את התפתחותו של העובר, וזאת על מנת שיתאפשר לקבוע אם נפטר רחמה של האישה.

ח. סיכום

1. עובר קודם יום הארבעים אינו נחשב לעובר **לעניין פדיון הבן** אלא ל"מיא בעלמא". זמן ארבעים יום מתחיל מזמן הבעילה הראשונה שלאחר הטבילה.
2. לאחר יום הארבעים מקבל העובר מעמד הלכתי לעניין פדיון הבן ובתנאי שהגיע העובר למצב של ריקום איברים.
3. הגדרת ריקום איברים, כפי שנראה מדברי הגמרא במסכת נידה, ועל פי המציאות הרפואית הידועה לנו כיום, הינה עובר בעל צורה שיש בו: ראש, עיניים המרוחקות זו מזו, אף שחוטמיו קרובים זה לזה, פה שקוטרו כחוט השערה, גוף שגודלו כעדשה ביחס לראש, ללא חיתוך ידיים ורגליים. ויש אומרים אף היווצרות של עצם בגוף העובר.
4. בעובר שהתפתח כמצופה, ריקום איברים מתרחש לא לפני היום ה-41, אך גם לא לאחר היום ה-44.
5. במקום שבו יש ספק אם היה ריקום איברים יש לפדות את הנולד אחריו בלי ברכה.
6. מכשיר האולטרה-סאונד לפי רוב הפוסקים נחשב כמכשיר אמין על מנת לקבוע את מצב העובר ואת גיל ההיריון לעניין פדיון הבן.

15. הרב יצחק זילברשטיין והרב ישראל גנס במענה לשאלת מכון פוע"ה.